lünster.1930 № 3 Med Diss.

Aus dem pathologischen Institut der Universität Münster i. W.
Direktor: Professor Dr. W. Gross.

Drei Fälle

von

»Hernia diaphragmatica spuria congenita«

Ihre Pathologie, Pathogenese und

Differential-Diagnose

INAUGURAL-DISSERTATION

zur Erlangung der Doktorwürde der Hohen Medizinischen Fakultät der Wilhelms-Universität zu Münster (Westf.)

vorgelegt von

HARTWIG BUXBAUM

Medizinalpraktikant.

1930

Buchdruckerei Fritz Wartenberg, Altona-Bahrenfeld.

Dekan: Prof. Dr. P. Esch.

Referent: Prof. Dr. Gross.

R. UNIV.
BIBLIOTHEEK
LEIDEN

Gedruckt mit Genehmigung der Medizinischen Fakultät der Westfälischen Wilhelms-Universität zu Münster i. W.

Meinen lieben Eltern!

Digitized by the Internet Archive
in 2026

https://archive.org/details/IA41555425_0076

Im Folgenden soll über drei Fälle von „Hernia diaphragmatica spuria congenita“ berichtet werden. In den beiden ersten Fällen erfolgte der Exitus kurz nach der Geburt unter Zeichen von Atemstörungen und erst bei der Sektion konnte die Diagnose gestellt werden. Bei dem dritten Fall handelte es sich um ein sechsmonatiges Kind, bei dem die Diagnose bereits in vivo gestellt werden konnte.

*

Fall 1.

Am 25. Januar 1928 wurde von der Universitäts-Frauenklinik dem hiesigen pathologischen Institut die Leiche eines 12 Stunden alten Knaben zwecks Obduktion überwiesen. Anamnestisch waren in der Familie weder Geisteskrankheiten noch Mißbildungen zu ermitteln. Die Schwangerschaft verlief ohne Störungen, es erfolgte eine normale Geburt in erster Schädellage. Das 52 cm lange und 2900 g schwere Kind zeigte äußerlich keine Mißbildungen und wies alle Reifezeichen eines gesunden Säuglings auf. Das Kind, ein blauasphyktisches, machte gleich nach der Geburt schnappende Atembewegungen. Trotz entsprechender Therapie atmete das Kind weiter sehr schnappend und oberflächlich. Die Herztätigkeit war sehr unregelmäßig, ließ sich auch therapeutisch in keiner Weise beeinflussen. Nach 12 Stunden trat der Tod ein.

Die Sektion ergab folgenden Befund: Gut entwickelte männliche Kindleiche, Reifezeichen gut ausgebildet. Fettpolster gut entwickelt, Haut zart, keine Ödeme, einige blaurote Totenflecke, keinerlei Efflorescenzen. Beim Einschneiden 1 1/2 cm dickes Unterhautfettgewebe, Muskulatur frischrot; am Nabel nichts Krankhaftes festzustellen. Nach Eröffnung der Bauchhöhle wird unter dem rechten Rippenbogen die Leber sichtbar, die fast die ganze Bauchhöhle ausfüllt und bis zur linken Mamillarlinie sich erstreckt. Unterhalb der Leber ist die freie Bauchhöhle sichtbar, die vollständig leer ist. Nur links zieht unter der Leber von links oben nach rechts unten ein Stück des Dickdarmes in fast geradem Verlauf zum kleinen Becken und geht hier in die Ampulla recti über. Beim Hochklappen der Leber findet sich links der Magen in normaler Lage. Vom Pylorus abwärts zieht der Darm direkt an der Hinterseite der Leber nach oben gegen die rechte Pleurahöhle. Kein abnormer Inhalt im kleinen Becken. Die Hoden befinden sich beiderseits am Leistenkanaleingang und sind noch nicht vollständig descendiert. Einen überraschenden

Anblick bieten die Pleurahöhlen. Herz und Mediastinum sind stark nach links verdrängt, Thymus und die zweilappige linke Lunge sind nach hinten in die Pleurahöhle zurückgesunken. Das Herz ist an Größe der Faust der kleinen Leiche gut entsprechend und wird ganz vom Herzbeutel eingeschlossen. Die rechte Herzgrenze reicht bis zum linken Sternalrand. Oberhalb des Herzens liegt der bereits erwähnte zweilappige Thymus und hinter Herz und Thymus die linke zweilappige Lunge. In Wasser gelegte Lungenteilchen sinken nicht unter. Die Maße der Lunge betragen 5,5 : 3,5 : 2,3 cm. Die rechte Pleurahöhle ist von einem durch ein Zwerchfell-Defekt vorgefallenen Convolut von Darmschlingen ausgefüllt, ferner sieht man einen etwa walnußgroßen Leberlappen. Ganz oben - ziemlich nach links gedrängt - befindet sich die kleine rechte Lunge, die fest an die Wirbelsäule gepreßt ist. Ihre Größe beträgt 3 : 2 : 0,9 cm. Abgeschnittene Stückchen sinken im Wasser unter. Eine feine Furche deutet die Abgrenzung des Mittellappens an. Unten im Pleuraraum liegt der kleine Leberlappen. Er ist durch den Zwerchfell-Defekt in den Brustraum hindurchgeschlüpft und durch eine tiefe Furche von dem großen Leberlappen abgeschnürt, der im Bauchraum verblieben ist. Diese Furche ist durch die Einteilung der pars sternalis dextra diaphragmatica und des rechten Rippenbogens bedingt. Innerhalb dieser Furche zeigt die Leberkapsel eine schwielige Verdickung, die nach oben und unten strahlenförmig ausläuft. Der vorgefallene Leberlappen zeigt Zapfenform. Seine Basis liegt dem Zwerchfell auf; er gehört der rechten Leberhälfte an. Der im Bauchraum liegende Leberteil zeigt Halbmondform. Die konvexe Seite ist durch die Form der Beckenschaufel bedingt. In einer an der Hinterseite des abgeschnürten Leberzapfens von rechts unten nach links oben verlaufenden Furche liegt die Gallenblase eingebettet. Der linke Lappen sowie der im Bauchraum verbliebene Teil des rechten Lappens sind durch eine Furche getrennt, in der das Lig. falciforme und Lig. teres ansetzt. Der Lobus quadratus und Lobus Spiegeli sind gut entwickelt. Der Lobus quadratus läuft schmal zum rechten unteren Leberlappen aus. Die Leber ist in ihrer Achse gedreht. Die Ansatzstelle des Lig. falciforme verläuft anstatt von rechts oben nach links unten in der Richtung von links oben nach rechts unten. Die Leberunterfläche zeigt deutlich die Eindrücke der darunterliegenden Organe. Das Duodenum ist nur zu einem kleinen Teil im Bauchraum gelegen, dann tritt es hinter dem vorgestülpten Leberlappen in die Brusthöhle; im Thoraxraum liegt ferner der ganze Eingeweidetraktus nebst seinem Mesenterium; erst das Colon Sigmoidum tritt durch die Diaphragmalücke wieder in die Bauchhöhle; es ist an seiner Durchtrittsstelle etwas eingeschnürt. Das Colon zieht mit leichter Schlingenbildung neben dem Anfangsteil des Duodenum weiter, wird von der Leber entlang der großen Curvatur des Magens abgedrängt und zieht dann in leichtem Bogen unterhalb der Leber zur Ampulla recti, nicht ohne vorher sichtbare Eindrücke auf der Milz hinterlassen zu haben und ihr dadurch eine etwas

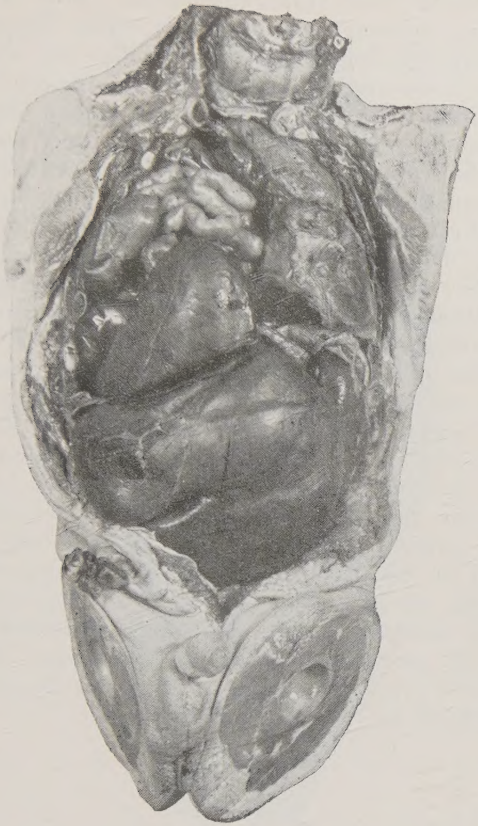

eigenartige Form zu geben. Die Maße der Milz, die an normaler Stelle liegt, betragen 2,6 : 2,5 : 1,5 cm. Das Darmlumen ist nirgends verschlossen und ist mit Mekonium gefüllt. Im Zusammenhang mit dem Colon Sigmoideum zieht das von der radix mesenterii ausstrahlende Gekröse für den unteren Dickdarm ebenfalls durch die Zwerchfellücke. Sämtliche Dünn- und Dickdarmschlingen hängen an einem fliessend ineinander übergehenden Gekröse, einem sog. Mesenterium commune, was man nach Entfernung aller Dünndarmschlingen deutlich feststellen kann. Die übrigen Bauchorgane - Milz, Niere, Magen und Pankreas - liegen an ihrer gewöhnlichen Stelle im Bauchraum uud weisen keine Vergrößerungen auf. Oesophagus und Aorta zeigen einen normalen Verlauf. Der Nervus phrenicus durchzieht vor dem Lungenstiel das linke Herzbeutel- und Mediastinalblatt und mündet lateral vom For. venae cavae im Zwerchfell. Die rechte Zwerchfellhälfte weist in ihrem hinteren Abschnitt ein ungefähr 4 cm großes rundes Loch auf. Die pars lumbalis des rechten Zwerchfells zeigt eine vollständige Ausbildung

mit deutlicher Psoas- und Quadratusarkade, deren Fasern jedoch nach medianwärts konvergieren. Von der elften Rippe zieht noch ein dünnes Muskelbündel zur pars lumbalis, um dann mit den Fasern der pars lumbalis in das Zentrum tendineum überzugehen. Etwa $^1/_2$ cm dorsal vom For. venae cavae gehen die Fasern der hinteren Zwerchfellabschnitte, die nach oben und medial convergieren, in das Zentrum tendineum über. Das Zentrum tendineum begrenzt den medialen Teil des Defektes auf einer Strecke von ungefähr 2 cm. Diese halbmondförmige Begrenzungslinie bildet einen stumpfen Rand. Die konvexe Seite des Zentrum-tendineum-Restes ist gegen das For. venae cavae gerichtet. Die Muskelfasern des vorderen Zwerchfellrestes münden ebenfalls in das Zentrum tendineum. Die vordere Zwerchfellsichel hat eine Breite von etwa 2 cm; zu ihr laufen Fasern der 9. und 10. Rippe. Lateral zwischen der 9. und 10. Rippe geht die Brustwand glatt in die Bauchwand über, ohne daß sich weder makroskopisch noch mikroskopisch Zwerchfellreste erkennen lassen, ein Beweis dafür, daß die Lokalisation der Zwerchfellücken nicht in dem For. Bochdalekii zu suchen ist, da der Defekt innerhalb der Muskelzüge der pars costalis gelegen ist. Lateral vom For. venae cavae — an der Übergangsstelle vom muskulären Zwerchfellanteil in das Zentrum tendineum — mündet der rechte Nervus phrenicus, um sich dann im Zentrum tendineum und im muskulären Teil aufzusplittern. Das linke Zwerchfell ist unverändert und zeigt die gewöhnliche Entwicklungsform. Mikroskopisch war weder an den einzelnen Organen noch am Zwerchfell ein pathologischer Befund zu erheben.

Fall 2.

Kurz nach der Spontangeburt starb das normal entwickelte Kind. Bei Ankunft des Arztes, der manuell die Placenta lösen mußte, war das Kind — ein Knabe — bereits tot. Der Hebamme fiel die Rechtslage des Herzens auf. Die Sektion ergab folgenden Befund: Durch eine in der linken Diaphragmahälfte befindliche Lücke haben sich Dünndarm, Dickdarm, Magen und Milz in den linken Brustraum vorgeschoben und füllen die ganze Pleurahöhle aus. Der untere Teil der linken Brusthöhle wird von einem etwa gut walnußgroßen Teil des linken Leberlappens ausgefüllt. Durch eine tiefe Furche, die von dem Zwerchfellrest gebildet wird, ist er von seinem Hauptteil abgeschnürt; er hat die Form eines Rechtecks, dessen Schmalseite dem Zwerchfell aufliegt und eine Länge von 4 cm umfaßt. Die Höhe des Lappens verhält sich zu seiner Tiefe wie 4,5 : 3 cm. Deutlich zeigen sich auf ihm die Eindrücke der Rippen und des Sternums. Das der Faust der kleinen Leiche entsprechende Herz wird rings vom Herzbeutel umgeben und ist ganz nach rechts an die Brustwand verdrängt. Die Herzspitze liegt am

weitesten nach links und reicht bis zur rechten Mamillarlinie. An der Herzspitze ist das Perikard mit dem Zwerchfell verwachsen. Der Thymus zeigt die für einen Neugeborenen entsprechende Größe, ist ebenfalls stark nach rechts verdrängt und sitzt dem Herzen auf. Die rechte Lunge ist dreilappig und mäßig hypoplastisch. Sie drängt sich von oben zwischen Brustwand und Herz. Ihre Höhe beträgt 7 cm, ihre Breite 5,5 cm und ihre Dicke 2 cm. Abgeschnittene Lungenstückchen schwimmen im Wasser. Im Lungenparenchym findet man tiefe Rippeneindrücke. Eng an Thymus und rechte Lunge gepreßt liegt die stark hypoplastische linke Lunge. Ihre Größenverhältnisse betragen 3 : 2,8 : 1,2 cm; von ihr abgeschnittene Teilchen sinken sofort im Wasser unter. Beim oberflächlichen Hinschauen fällt zuerst in der linken Pleurahöhle nur ein reichliches Convolut von Dünndarmschlingen auf; nach ihrer Entfernung gelangen die übrigen Organe zum Vorschein. Medial liegt der Magen. Sofort nach seinem Zwerchfelldurchtritt zieht der Oesophagus in den linken Thoraxraum zurück, so daß man die

Cardia bereits im Thorax findet. Der Magen hat sich vollständig gewendet, so daß medial die Cardia, nach rechts oben der Pylorus zu liegen kommt. Caudalwärts gerichtet liegt die große Curvatur, cranialwärts die kleine. Dem Magenfundus liegt fest der Milzhilus an. Magen und Milz sind durch das Lig. gastrolienale verbunden. Die Längsachse der Milz verläuft von lateral oben hinten nach medial unten vorn. Ihre Größe beträgt 5 : 2,5 : 1,5 cm. Der jetzt unten liegende Pol liegt in jedem normalen Bauchsitus nach oben gerichtet. Er ist mit dem Zwerchfell fest verwachsen und liegt zwischen Oesophagus und Aorta dem Zwerchfell an. Die Milz zeigt eine konvexe Form, die konvexe Seite ist nach der Wirbelsäule gerichtet, doch haben Oesophagus und Aorta sowie die anderen anliegenden Organe deutlich Spuren auf ihr hinterlassen. Das S-förmige Duodenum hängt frei beweglich am Mesenterium. Durch die Zwerchfellücke ziehen zur linken Brusthöhle das straff gespannte Lig. hepatogastricum und ohne streng unterscheidbare sichtbare Grenze das Lig. hepatoduodenale; in ihnen verlaufen die art. coeliaca, art. mesenterica superior, Pfortader und ductus choledochus. In der Schlinge, die Pylorus und die proximale Duodenalwindung bildet, liegt die Bauchspeicheldrüse mit ihrem Kopf. Körper und Schwanz des Pankreas reichen hinter Magen und Milz. Der Oesophagus ist etwas nach rechts verzogen; die Aorta verläuft an der rechten Seite der Vorderfläche der Wirbelkörper abwärts. Im linken Brustraum liegen ferner Coecum und Aprendix frei beweglich zwischen den Dünndarmschlingen. Eng an die linke Brustwand gegreßt steigt hinter dem Leberlappen das Colon aufwärts, überragt den Leberlappen etwas, wendet sich dann in Höhe der 4. Rippe in scharfem Bogen nach hinten medialwärts und zieht einwärts vom aufsteigenden Schenkel nach unten. Das Colon ist etwa kleinfingerdick und mit Mekonium gefüllt. Nach einer weiten Schlinge erfolgt sein Austritt durch die Zwerchfellücke. Während im Brustraum sein Mesenterium nicht an die Brustwand fixiert war, ist es jetzt nach erfolgtem Durchtritt durch den Zwerchfelldefekt an die linke Bauchwand geheftet. In seinem weiteren Verlauf zeigt der Dickdarm keine atypischen Formen. Der Bauchraum ist ausgefüllt von dem Großteil der Leber und zwar dem ganzen rechten Lappen und dem kleineren Teil des linken Lappens. Die Größe des im Abdomen verbliebenen Leberteiles beträgt 10,5 : 7 : 5,2 cm. Das Gesamtvolumen der herausgenommenen Leber beträgt 140 ccm. In der Form hat sich der abdominale Teil der Beckenform angepaßt. Die Leber ist in ihrer Achse gedreht, so daß das Lig. falciforme in einer Furche von rechts oben nach links unten verläuft; etwa $^1/_2$ cm oberhalb des unteren Leberrandes verschwindet es in einer tiefen Furche zur Hinterfläche. An der Hinterfläche sind deutlich die Spuren des hinter der Leber ziehenden Dickdarms angezeichnet. Die Nieren liegen an normaler Stelle, ebenfalls die Nebennieren, und sind weder vergrößert noch verkleinert. Die rechte Zwerchfellhälfte erscheint sowohl makroskopisch wie mikroskopisch un-

verändert. Der Nervus phrenicus verläuft vor dem Lungenstiel und erreicht das Zwerchfell lateral und vor dem For. venae cavae. Der Zwerchfellrest besteht linkerseits aus einer etwa $2\frac{1}{2}$ cm breiten medialen und vorn gelegenen muskulösen Sichel, die lateral in der Gegend der 9. Rippe in die laterale Brustwand glatt übergeht und einen 5 mm breiten der pars lumbalis entsprechenden muskulösen Streifen, der von der Vorderfläche der Wirbelkörper seinen Ursprung nimmt. Trotz sorgfältigster Präparation sind an der übrigen Brustwand keine weiteren Zwerchfellreste festzustellen. Die mikroskopische Untersuchung der Organe und des Zwerchfells zeigte keinen pathologischen Befund.

Fall 3.

Ende Februar 1927 wurde von der Universitäts-Kinderklinik dem hiesigen pathologischen Institut die Leiche eines sechs Monate alten Kindes zur Obduktion überwiesen. Über die Anamnese sowie über den klinischen Verlauf soll an späterer Stelle berichtet werden. In vivo konnte hier bereits die Diagnose „Hernia diaphragmatica spuria sinistra" gestellt werden. Die Sektion ergab folgenden Befund: Mässig entwickelte weibliche Kindleiche, mässiges Fettpolster, Haut zart, keine Efflorescenzen, nur einige blaurote Totenflecke. Bei Eröffnung des Abdomens wird die Leber sichtbar, die an normaler Stelle liegt und 50 g schwer ist. Sie zeigt keine pathologischen Veränderungen. Ebenfalls an gewöhnlicher Stelle liegt der Magen; ausserdem fanden sich in der Bauchhöhle noch vereinzelt Dünndarmschlingen, ein Teil des Colon descendens, das Sigmoid, Pankreas, Nieren und Nebennieren, die ebenfalls an gewöhnlicher Stelle lagen. Die rechte Niere wiegt 18 g, die linke 16 g; im kleinen Becken kein abnormer Inhalt. Der Pylorus liegt direkt unterhalb des Zwerchfells, der Anfangsteil des Duodenums ist bereits im Abdomen nicht mehr zu sehen. Der Thorax wird durch einen horizontalen zirkulären Schnitt ein Querfinger oberhalb des Schwertfortsatzes eröffnet. Das Mediastinum ist bis in die Mitte zwischen Medianlinie und seitlicher Thoraxwand nach rechts verdrängt. Die linke Herzspitze liegt etwa in der Medianlinie. Das Herz hat ein Gewicht von 45 g. Es ist stark nach rechts verbreitert. Der Ductus Botalli ist geschlossen, das Foramen ovale für einen Bleistift durchgängig. Der linke Vorhof und Ventrikel ist auffallend klein, die Papillarmuskulatur sehr spärlich. Dem Herzen liegt die zweilappige Thymusdrüse auf, die entsprechende Form und Größe zeigt. An der rechten Thoraxwand liegt die etwas hypoplastische rechte Lunge die 67 g schwer ist und deutliche Dreiteilung zeigt. Abgeschnittene Lungenteilchen sinken in Wasser nicht unter. Etwa die Hälfte der linken mit dem Zwerchfell stark nach unten, und mit dem Mediastinum stark nach rechts erweiterten Pleurahöhle wird durch die

Bauchorgane eingenommen. Eng an die Wirbelsäule gepresst liegt die zweilappige linke Lunge, die stark kollabiert ist und etwa nur $^1/_6$ der stark erweiterten Pleurahöhle einnimmt. Ihr Gewicht beträgt 17 g. Der übrige Teil der Pleurahöhle ist angefüllt von einem mächtigen Convolut von Dünn- und Dickdarmschlingen, die in ungeordneter Schlingenbildung den Boden des Zwerchfelles bedecken. Nach Entfernung des Magens, der Leber und des Pankreas sieht man im linken Zwerchfell eine etwa Fünfmarkstück große Lücke, durch die das Duodenum in den Brustraum zieht; hinter dem Duodenum liegt im Brustraum die 19 g schwere Milz, die deutlich die Eindrücke der umgebenden Darmabschnitte aufweist. Das Jejunum wagt sich hinter dem Duodenum und der Milz mit einer kurzen Schlinge in den Bauchraum, um dann wieder zurück in die Brusthöhle zu schlüpfen. Erst das Colon descendens verläßt mit seinem letzten Abschnitt die Brusthöhle, geht bald nach seinem Austritt aus der Brusthöhle in das Colon sigmoideum über und zieht in sanftem Bogen zur Ampulla recti. Die Darmschlingen sind etwa kleinfingerdick, nirgends abgeschnürt und mit Faeces gefüllt. Oesophagus und Aorta sind stark nach rechts verzogen. Die rechte Zwerchfellhälfte zeigt die gewöhnliche Entwicklungsform; der nervus phrenicus erreicht das Zwerchfell etwas vor und seitlich vom For. venae cavae.

Nach Herausnahme sämtlicher Darmschlingen wird im hinteren lateralen Teil der linken Zwerchfellhälfte der oben bereits erwähnte Zwerchfelldefekt frei. Medial findet sich das Centrum tendineum, das in seiner Ausdehnung etwas kleiner als das rechte ist und nach hinten sich nicht so lang erstreckt. Links vorn ist vom Zwerchfell ein etwa $3\,^1/_2$ cm breiter muskulöser Streifen sichtbar, der sichelförmig aussieht und seitlich allmählich in die laterale Brustwand übergeht. In diesem Gebiet geht dann Brust- und Bauchwand glatt ineinander über, ohne daß sich muskuläre oder bindegewebige, dem Zwerchfellansatz entsprechende Züge finden. Die pars lumbalis ist links etwas schwächer und schmäler als rechts. Das crus mediale zeigt seine gewöhnliche Form, während das crus intermedium einen wesentlich schmäleren Streifen bildet als der Norm entspricht. Die Crura lateralia, die ihren Ursprung von einem Sehnenbogen nehmen, der von dem zweiten Lendenwirbel zur 12. Rippe zieht, sind nicht mehr ausgebildet.

Zum besseren Verständnis will ich kurz über die Anatomie des Zwerchfells berichten. Das Zwerchfell besteht aus einem Centrum tendineum und einer pars muscularis; die pars muscularis unterteilt sich wieder in eine pars sternalis, costalis und lumbalis. Die pars sternalis entspringt vom Prozessus xiphoideus - manchmal auch von der Scheide des Musculus rectus abdominis; sie stellt zwei symmetrische Muskelzacken dar und bildet den kleinsten Teil des pars muscularis. Die Ansatzstellen der pars costalis nehmen ihren Ursprung von der 12. bis zur 7. Rippe der seitlichen Thorax-

fläche. Die vorderen Muskelfasern verlaufen in gleicher Richtung wie die der pars sternalis, nämlich in beinahe horizontaler Richtung, die hinteren Fasern verlaufen steil, ähnlich den Fasern der pars lumbalis; dieser Teil — der kräftigste — besteht aus verschiedenen paarigen Muskelbändern beiderseits der Wirbelsäule, den Crura diaphragmatis. Das zentral verlaufende Bündel ist das stärkste und wird das crus mediale genannt; seine Ansätze entspringen vom 2. bis 4. Lendenwirbel. Diese Crura medialia - in der Tiefe durch einen Sehnenbogen verbunden - bilden den Aortenschlitz (Hiatus aorticus). Das crus intermedium, das sich lateral dem crus mediale anschließt, entspringt von der Seitenfläche des 2. Lendenwirbels; von einem Sehnenbogen, der von dem 2. Lendenwirbelkörper zur 12. Rippe zieht - dem sog. Arcus lumbocostalis - nimmt ein ganz lateral verlaufendes Muskelbündel seinen Ursprung, das crus laterale, und vervollständigt die pars lumbalis.

Alle Teile der pars muscularis verlaufen gegen das Centrum tendineum - Speculum Helmonti -, ein kleeblattförmiges Gebilde, an dem man einen vorderen und zwei seitliche Teile unterscheidet.

In dem normal entwickelten Zwerchfell finden sich einige von Muskeln entblößte Partien. Zwischen der pars costalis und pars sternalis liegt der Larreysche Spalt (For. Morgagni), eine schwache Stelle des Zwerchfells, die nur von der Pleura diaphragmatica und dem Peritoneum diaphragmatica bedeckt wird. Zwischen dem äußeren Teil der pars lumbalis — dem crus laterale — und der letzten Ansatzzacke der pars costalis liegt das Trigonum lumbocostale - For. Bochdaleki -, das meistens eine dreieckige, seltener bogenförmige oder ovale Form zeigt.

Bei meinen Fällen lag der Defekt nun stets im Bereich des For. Bochdaleki, doch ging am lateralen Lückenrand die Brustwand ständig glatt in die Bauchwand über. Mikroskopisch fanden sich nirgends Muskeldegenerationen noch Narbenbildungen in den Zwerchfellresten, sondern in allen Fällen normal ausgebildete Zwerchfellanteile. An der Thoraxwand - entsprechend der lateralen Lückengrenze - fanden sich nirgends sehnige oder musculäre Reste der pars costalis. Es muß sich also bei der Hernia diaphragmatica spuria um eine Defektbildung im membranösen Teil des Zwerchfells handeln und nicht um einen Defekt im musculären Anteil mit nachfolgender Degeneration des häutigen Zwerchfells, obwohl der Defekt im Bereich des For. Bochdaleki liegt.

Bezüglich der Bezeichnung von Zwerchfelldefekten bestehen in der Literatur einige Gegensätze. Ambroise Paré (1517 — 1590) veröffentlichte als Erster die einzige bis dahin bekannte Beobachtung von Guillemau über einen Zwerchfelldefekt zusammen mit einem zweiten von ihm beobachteten Fall und legte somit den Grundstein zu einer Kasuistik, die sich heute auf über 1000 Fälle beläuft. Seit Dreyfuss, Stirling und Gruveilhier hat man sich allgemein auf den Ausdruck „Zwerchfellhernien" festgelegt; später wurden die mannigfaltigsten Versuche gemacht, diesen Ausdruck durch prägnantere Bezeichnungen zu ersetzen. Man machte zunächst die Einteilung in „Hernia diaphragmatica vera" und „Hernia diaphragmatica spuria". Trotzdem diese Bezeichnungen ungenau sind, haben sie sich eingebürgert; in Wirklichkeit handelt es sich bei den meisten derartigen „Hernien" um ein Prolaps von Eingeweiden oder Organen der Bauchhöhle durch Spalten oder Lücken des Zwerchfelles in die Brusthöhle, und diese nannte man eben im Gegensatz zu den echten Herniae diaphragmaticae, bei denen es sich um peritoneale Ausstülpungen durch die innerhalb oder zwischen den Muskelsystemen Herniae diaphragmaticae, bei denen es sich um peritoneale Ausstülpungen durch die innerhalb oder zwischen den Muskelsystemen liegenden schwachen Stellen des Zwerchfelles mit Verlagerung von Bauchorganen handelt, Herniae diaphragmaticae spuriae. Gruber, Wieting, Dietrich und Siegmund suchten diesen Unklarheiten aus dem Wege zu gehen, indem sie in Hernia diaphragmatica und Prolaps (Hernia diaphragm. spuria) unterteilten. Die Herniae diaphragmaticae spuriae werden noch unterschieden in congenitale und erworbene. Bezüglich der Häufigkeit halten sich die angeborenen Zwerchfelldefekte mit den erworbenen, wie wir sie bei Maurern, Zimmerleuten usw. durch Sturz, bei Soldaten z. B. nach Schuß- und Stichverletzungen finden, das Gleichgewicht. Als weitere Zwerchfellanomalie muß man noch die einseitige abnorme Erweiterung einer Zwerchfellkuppe — in dem sich eine Hälfte des Zwerchfelles schlaffer als die andere erweist und weit mehr als gewöhnlich in die Pleurahöhle ausgebuchtet ist — von den Herniae diaphragmaticae verae unterscheiden. In diese Ausbuchtung sind die falsch gelagerten oder verschobenen Eingeweide vorgedrängt. Für diesen Zustand, der meistens auf angeborene Schwäche des Zwerchfells zurückzuführen ist, prägte Wieting den wohl allgemein üblichen Ausdruck „Relaxatio", der — genau genommen — unzutreffend ist, da er ja einen vorher normalen Zustand voraussetzt. Cruveilhier schlug die auch heute noch vielfach erwähnte Bezeichnung „Eventratio" vor, doch bedeutet dies in chirurgischem Sinne eine Verlagerung der Eingeweide ausserhalb der

Bauchhöhle, also einen Eingeweidebruch. Auch die übrigen vorgeschlagenen Ausdrücke wie Zwerchfellhochstand (Lichtenstern), idiopathischer einseitiger Zwerchfellhochstand (Köniqer), Elevatio (Giffin), Eventrationstyp (Morison) und Insuffizientia diaphragmatica (Frank) reichen zur Charakteristik nicht aus, da sie die eigentliche Bedeutung nicht eindeutig wiedergeben.

Neuere Autoren unterscheiden jetzt nicht mehr zwischen wahren und falschen Zwerchfellhernien, sondern suchen in dem Verhalten des Zwerchfells Unterschiede zu finden und unterscheiden danach:

1. *mangelhafte Anlage oder Schluß des Zwerchfells; sofern es sich nicht um das Fehlen einer ganzen Zwerchfellhälfte handelt, entspräche diese Form den früher mit Hernia diaphragmatica spuria bezeichneten Fällen.*
2. *sackförmige umschriebene Ausbuchtungen der Zwerchfelle und die Ausbuchtung einer ganzen Hälfte — Relaxatio. Diese Ausbuchtungen eng umschriebener Natur lassen sich noch unterteilen in*
   a) Zwerchfellhernien, die den früheren Hernia diaphragmatica vera entsprächen und
   b) Zwerchfell-Divertikel.
3. *angeborene Lagestörungen des Zwerchfells (Dystopia phrenica), bei denen es sich um Zwerchfellmißbildungen mit zu weit cranial inserierenden phrenischen Anteilen handelt.*

Über die Art der Entstehung der Zwerchfelldefekte, also derjenigen Fälle, wo ein Vorfallen der nackten Bauchorgane durch einen angeborenen Defekt des Zwerchfells — also eine freie Verbindung zwischen Bauch und Brusthöhle — besteht, lässt sich folgendes feststellen: Naturgemäß finden wir angeborene Zwerchfelldefekte in erster Linie dort, wo ursprüngliche Verbindungen der Körperhälften bestanden. Das Septum primum — die Umschlagstelle des Vorderdarms an der sogenannten Vorderdarmpforte — und die zur Überleitung der ursprünglichen Nabelvenen dienenden seitlichen Verwachsungsbrücken bilden das Septum transversum, den Hauptbestandteil des primären Zwerchfells. Aus diesen seitlichen Verwachsungsbrücken wachsen auch die Pleuroperikardfalten heraus, in deren freien Rand die Ductus Cuvieri und in deren Mitte die Nervi phrenici verlaufen. Durch dorsomediale Wanderung und Verschmelzung mit dem hinteren Mesokard trennen dann die Pleuropericardfalten die Pericard- von den Pleurahöhlen. Gleichfalls entspringen auch aus den seitlichen Verwachsungsbrücken die Pleuroperitonealfalten. Diese heben sich bei ihrer Entstehung als cranialconvexe Falten, die hinten in Verbindung mit dem Wolfschen Körper, vorne mit der Leber in Verbindung stehen, von der seitlichen Rumpfwand ab und begrenzen von lateral her die Verbindung der noch einheitlichen Pleuroperitonealhöhle; medial begrenzt sie das dorsale Mesenterium.

Das hintere Ende der Falten bildet der „dorsale Uskowssche Pfeiler“ (Zwerchfellband der Urniere); ihr vorderes, der ventrale Pfeiler, der zuerst von Uskow 1883 und später für menschliche Embryonen von Swaen 1897 beschrieben worden ist, entsteht nach Levis sicher aus dem jeweiligen Coronaranhang der Leber, der beim 4 mm langen Embryo als unregelmäßig gestalteter, dorsaler Fortsatz eines jeden Leberlappens ausgebildet ist. Im weiteren Verlauf wird die Verbindung der Leber mit dem ventralen Uskowschen Pfeiler inniger, indem die Leber bei ihrer Vergrößerung sowohl in dieselben wie später auch in die Pleuroperitonealfalten hineinwächst. Hierbei tritt eine Verschiebung der ursprünglich medialwärts gerichteten, serösen Bekleidung der Falte nach dorsal und fast frontal ein; es kommt somit zur Einengung der anfangs breiten lateralen Verbindungsöffnungen zwischen den Pleura- und Peritonealhöhlen. Die Keithsche Pleuroperitoneal-Passage oder auch das For. pleuraperitoneale werden zu engen Spalten verringert. Dieser Zeitpunkt fällt ungefähr in die 6. Embryonalwoche; erst in der 7. bis 8. Embryonalwoche des menschlichen Embryonen von 20 bis 24 mm Nacken-Steisslänge finden wir diese Passage geschlossen. Wichtig ist, daß sich dabei das linke For. pleuroperitoneale später schließt als das rechte. Durch Hineinwachsen von Muskulatur und Abspaltung von der Brustwand erhält das Zwerchfell dann seine normale Form. Diese Muskelanteile entstehen nach Ansicht von Gössnitz aus dem 4. bis 5. Cervicalmyotom, wobei es sich um zwei getrennte, sich auch später nicht vereinigende Gewebsmassen, einer rein dorsalen - der pars dorsalis - und einer fächerförmig ausstrahlenden - der pars sternocostalis - handelt. Nach Bromann ist das Zentrum tendineum eine Platte von bindegewebigem Charakter, die erst sekundär durch Muskelschwund entsteht.

Die Zwerchfelldefekte congenitaler Natur finden ihre Gründe in dem ungenügenden Verschluß des For. pleuroperitoneale, indem die Pleuroperitonealfalten mangelhaft vorwachsen, bezw. dadurch, daß die Pleuroperitionealfalten Lücken bilden. Es handelt sich also bei diesen Zwerchfelldefekten nicht um muskuläre Mißbildungen in dem sonst gut ausgebildeten Zwerchfell sondern um Defekte im primären Zwerchfell. Man unterscheidet — wie bereits erwähnt — bei der phrenischen Muskulatur drei Teile: eine pars sternalis, eine pars costalis und eine pars lumbalis. Die Berührungsstelle der pars lumbalis mit der pars costalis bildet das For. Bochdaleki und die Grenze zwischen pars costalis und pars sternalis bezeichnet man als „Larrysche Spalte“. Trigonum lumbocostale - alias For. Bochdaleki - und das For. pleuroperitoneale haben also genetisch nichts miteinander zu tun; nur das For. pleuroperitoneale spielt bei der Bildung von Zwerchfelldefekten die führende Rolle. Je früher die Entwicklung des Zwerchfelles gehemmt ist, um so größer ist der Defekt; je geringer demnach der Zwerchfelldefekt ist, in ein desto späteres embryonales Entwicklungsstadium fällt er. Über die vollständigen oder halbseitigen Defekte des Zwerchfells, die wohl nur

in Verbindung mit anderen ausgedehnten Mißbildungen einhergehen und die nur ganz vereinzelt berichtet worden sind, will ich hinweggehen. Die congenitalen Zwerchfellücken sind also immer als ein Zeichen des unvollständigen Verschlusses der Teile des primären, also des häutigen Zwerchfelles anzusehen. Fast immer ist der gleiche Typ vorhanden bezw. vorherrschend, nämlich eine Lücke von verschiedener Größe, die lateral die Körperwand im hinteren costalen Abschnitt erreicht. Diese laterale Lücke sitzt sehr oft an der Stelle des Trigonum lumbocostale - also an der Bochdalekeschen Stelle - und breitet sich medianwärts aus. Doch stehen diese Lücken nicht im Zusammenhang mit dem Trigonum lumbocostale, wie es z. B. von Duguet, Mayer, Caillard und v. Gössnitz angenommen wurde; denn das Trigonum lumbocostale ist erst in späterer Zeit entstanden und stellt eine Blöße des häutigen geschlossenen Zwerchfells dar, das dort der Muskulatur entbehrt. Bei einem Zwerchfelldefekt fehlt am Ort der Lücke das häutige Zwerchfell. Daß die meisten Zwerchfelldefekte im Bereich der Bochdalekeschen Stelle liegen, dürfte seinen Grund wohl darin finden, daß das For. pleuroperitoneale häufig in dem Bereiche liegt, den nach regelrechter Ausbildung des primitiven Zwerchfells und nach muskulärer Diaphragmabildung das Trigonum lumbocostale einnehmen würde. Duguet weist ganz besonders auf den bestimmten Sitz der Lücken, die nach seiner Ansicht meistens halbmondförmige Form haben, im Bereich des Trigonum lumbocostale hin und stellt diesen eine andere Defektart gegenüber, die rund, knopflochähnlich und mehr im Innern des Zwerchfells gelegen ist und hält letztere im Vergleich zu jenen für extrauterin erworbene Defekte. Gruber schildert zwei derartige Fälle. Er fand bei einem 48jährigen Manne eine rechtsseitige Zwerchfellücke dort, wo das Centrum tendineum an den Lumbocostalteil grenzt und unabhängig davon ließ sich das Trigonum lumbocostale auspräparieren. Außerdem fand Gruber in einem anderen Falle eine rechtsseitige 8 cm große Zwerchfellücke eines Erwachsenen an eben derselben Stelle. Derartige Fälle können durchaus congenitalen Ursprungs sein nach einer Ansicht, wie sie von Cailloud, Liepmann und Gruber im Gegensatz zu Duguet vertreten wird. Gruber stellt sich die Bildung einer mehr zentral gelegenen Lücke so vor, daß zwar infolge des zurückbleibenden Wachstums der Pleuroperitonealfalten der Verschluß des häutigen Zwerchfells ausbleibt, daß aber immerhin das bleibende Pleuroperitonealloch nicht bis an die seitliche Leibeswand heranreicht. Sieht man das offengebliebene Pleuroperitonealloch als Ursache der ganz dorsal und lateral gelegenen Zwerchfellücken von verschiedenster Größe an, so ist der Hinweis von Cailloud berechtigt, daß durch Dehnung des Thorax und Abrücken der Körperwand vom phrenischen Mittelpunkt das Zwerchfell sich vergrößert - gerade infolge Einbeziehung parietaler, serosa bekleideter Mesenchymalabschnitte in das Diaphragma - daß somit die Zwerchfellücke vom Rand der Leibeshöhle abrückt, an die es in früherer fötaler Zeit angrenzte und sowohl eine andere

Lage als auch eine andere Form annehmen kann. Auch Liepmann nimmt die Möglichkeit des Wanderns angeborener Zwerchfellücken an. Bei meinen Fällen reichte der Defekt immer bis an die seitliche Thoraxwand heran und Thoraxwand und Leibeshöhle gingen glatt ineinander über, ohne daß sich makroskopisch wie mikroskopisch Reste des primären häutigen Zwerchfelles nachweisen ließen. Es muß sich somit bei den Zwerchfelldefekten um mangelhaften Verschluß des häutigen Zwerchfells handeln. Der Defekt kann also nicht, obwohl er im Bereich des Trigonum lumbocostale liegt, diesem angehören, sondern ist bedingt durch einen mangelnden Verschluß des For. pleuroperitoneale.

Über die Ursache der Entstehung der Zwerchfell-Mißbildungen herrscht noch keine Klarheit. Von der Wahrscheinlichkeitsannahme, daß irgendwelche Traumen, wie Stoß usw. gegen den Leib der graviden Frau (Blöst) sowie körperliches Arbeiten der Schwangeren als Ursache für Defekte des Zwerchfells gelten könnten, ist man ganz abgekommen. Klebs hielt eine zu starke Krümmung der Frucht für die Ursache von Zwerchfelldefekten, indem durch den gesteigerten intraabdominellen Druck der Defekt bewirkt würde. Wieder andere wollten Fötal-Erkrankungen und die Lage des Kindes nach unten, wodurch ein Druck der Bauchorgane auf das Zwerchfell entstehe, für den Defekt verantwortlich machen; doch fallen alle diese Momente, die erst für eine spätere Graviditätszeit zutreffen, fort, da die Zwerchfellbildung schon sehr frühzeitig erfolgt und zu dieser Zeit der kleine Embryo in noch verhältnismäßig geschützter Lage sich befindet. Schwalbe schreibt einer primären Gewebsschwäche der das Zwerchfell bildenden Membranen die Schuld an der Bildung von Zwerchfelldefekten zu. Lacher, Gautier, Ahlfeld, Grosser, Liepmann, Keck, Eckert, Rotstein, Pape, Cailloud, Gruber, Kjöllerfeld nehmen ebenfalls eine primäre phrenische Wachstumsstörung für die Entstehung von Zwerchfell-Mißbildungen an, ohne daß ich auf die einzelnen Angaben näher eingehen möchte. Sehr häufig schob man bei der Genese der Zwerchfelldefekte congenitaler Natur der Leber eine entscheidende Rolle zu. Grosser bezeichnet sie als beträchtlich vergrößert, Arnheim und Gruber in je einem Falle als vergrößert, Gössnitz als sehr groß. Im Gegensatz hierzu galt für Bochdalek, Uskow, Waldeyer, Liepmann und Zurhelle der Schutz von großer Bedeutung, den die Leber der rechten Zwerchfellseite gewährt, was aber von Duguet, Gautier und Sternberg bestritten wird. Benecke sucht den mangelnden Schluß des Zwerchfelles durch einen stärkeren Wachstumsdruck der Bauchorgane gegenüber den Brustorganen zu erklären. Die Ursache dieser Druckerhöhung liegt seiner Meinung nach in einer starken Wachstumssteigerung der Leber. Jahn beurteilt bereits alle diese Angaben sehr kritisch und schreibt: Wie beim vorliegenden Fötus die wirkliche Lebergröße infolge Form und Stand des Zwerchfelles nicht der Ventralansicht entsprach, so haben alle bisherigen auf blossem Augenschein beruhenden Angaben über Leberhypertrophie bei

Zwerchfellhernien sicherlich den Grad der Hypertrophie und damit ihre genetische Bedeutung überschätzt. Im Gegenteil würde eine Hyperplasie des dorsalen Leberlappens theoretisch einen gerade besonders leichten Verschluß bewirken. Auf die genauere Lebergröße und ihre genetische Bedeutung bei der Bildung der Zwerchfelldefekte legte dann Cartellieri größeren Wert. Zusammenfassend fand er bei den beschriebenen Zwerchfellücken entweder zu kleine oder normal große Lebern; dabei zeigte sich in einem Teil der Fälle, daß die Lebern, obwohl sie in der Vorderansicht sehr groß erschienen, in auffallender Weise räumlich verkleinert waren. Als sehr anerkennenswerte These für die Genesen der Zwerchfelldefekte erscheint mir die Jahns, der nicht lediglich phrenische Wachstumsverminderung noch lediglich passive Hemmung der Zwerchfellentwicklung durch vorgetriebene Nachbarorgane anerkennt; vielmehr entstehen die Zwerchfellmißbildungen aus gestörter Korrelation von Zwerchfellwachstum und Syntopie mit den Nachbarorganen (Gruber) oder aus Dissoziation, wie Jahn sich ausdrückt. Die physiologische Entwicklung des Zwerchfelles geht vor sich unter der Wirkung zweier gegensätzlicher Faktoren. Sie ist abhängig

1. *von dem fördernden Faktor der Wachstumsenergie der Zwerchfellanlagen selbst und*
2. *von dem hindernden Faktor des Einflusses der Nachbarorgane, des Magens und der weiter entfernten.*

Unter Dissoziation versteht Jahn also den Widerstreit des bei der Zwerchfellentwicklung wirkenden, den Zwerchfellschluß fördernden Faktor - die Wachstumsenergie der Zwerchfellanlage selbst - mit dem hindernden Faktor, dem Einfluß der Nachbarorgane. Eine genügende Vergrößerung des zweiten Faktors müßte zu einem Ausbleiben des Schlusses führen. Eine Analogie findet sich bei angeborenen Bauchbrüchen, bei denen Brustorgane in die Bauchhöhle ragen und der Zwerchfelldefekt nicht aus Mangel der Anlagen entsteht, sondern aus Verschiebung an sich normaler Anlagen oder durch ein vielleicht auch Druckatrophie bewirkendes Hindernis für ihr Zusammentreffen; beides bedingt durch Einfluß der Nachbarorgane, das sei die Dissoziation der Zwerchfellanlage genannt (Jahn). Die Dissoziation entsteht durch eine Rückstauchung des Darmes. Schon bei dem 11 mm langen, also 6 Wochen alten Embryo, sehen wir: daß das For. pleuroperitoneale in die Nähe des Magens gerückt ist. Der Raum im Körper - der fötale Abdominalraum (Gruber) - bleibt zunächst derselbe; Ferner besteht bei einem 3 mm langen Embryo bereits eine Asymmetrie der Leberhälften — die linke ist sowohl in der Quere wie auch in der Tiefe kleiner. Bei dem starken Wachstum des Darmes müßte, wenn etwa die Nabelschleife primär bei dem Eintritt in die Nabelhöhle verhindert wäre, Milz und Magenfundus übermäßig zwischen die Schenkel der Urnierenfalte nach dem Recessus superolateralis gedrängt werden. Als Hilfsmomente kämen vor dem Zwerchfellschluß die vorliegende riesige

Leber, die bis ins Becken hinabreicht, die Beinanlagen seitlich und der umgebogene Schwanz unten dazu; dadurch sei ein erheblicher Widerstand im Abdomen gegen die Ausdehnung gewährleistet. Die wechselnde Größe der Zwerchfellücken ließe sich wohl so erklären, daß nach der Verschiedenheit der Angaben über die Zeit des Eintritts der Nabelschleife in die Nabelhöhle früh schon Differenzen im Darmwachstum möglich zu sein scheinen, die sich natürlich auf die Urnierenfalte - plica pleuroperitonealis - auswirken. Die Zwerchfellhernien entstehen dadurch, daß infolge der Rückstauchung, die hier weniger stark als bei den Herniae diaphragmaticae spuriae ist, die Zwerchfellanlagen nicht völlig sondern nur zeitlich gehemmt werden. Wenn sich nämlich das Pleuroperitonealloch im Anfange des 3. Monats — zu einer Zeit, in der die Brusthöhle sich schon erweitert — schließt, so hätte die phrenische Muskulatur keine Zeit mehr, sich über die Schlußstelle auszubreiten, da diese inzwischen schon durch den anormalen Druck der Baucheingeweide teilweise in die Brusthöhle vorgewölbt sei. Rückstauchung von Magen und Milz, durch Verhinderung oder Erschwerung des Austritts der Nabelschleife in die Nabelhöhle und folgende vollständige oder nur partielle Entwicklung des sich gewöhnlich in der Nabelhöhle vergrössernden Darmes in der Bauchhöhle hervorgerufen, würde eine Unterdrückung der linken Urnierenfalte bedingen; auf diese Art sucht Jahn die linksseitigen Zwerchfellücken zu erklären, während die rechtsseitigen durch Hemmung der rechten Urnierenfalte bedingt seien. Rückstauchung einer Schlinge des Dünndarmanfanges könne eine Unterdrückung der rechten Urnierenfalte bewirken.

Kann die verkleinerte Leber nun als Ursache der Hemmung der Zwerchfellentwicklung in Frage kommen? Cartellieri sucht für die Hemmung der Zwerchfellentwicklung infolge zu geringer Wachstumsenergie der Leber folgende Erklärung:

> Als Zwerchfellschluß-fördernder Faktor muß also auch das Wachstum der Leber angesprochen werden, da, wie oben schon erwähnt, der ventrale Schenkel der Plica pl. perit., der „ventrale Uskowsche Pfeiler" aus dem jeweiligen Coronaranhang der Leber entsteht (Lewis) und durch Vorwachsen der Leber im Sinne einer Verengung der For. pl. p. verändert wird (Broman).
>
> Eine Rückstauchung (Jahn) würde sich bei Minderung der Wachstumsenergie der Leber wohl zuerst auf diesen Teil der Zwerchfellanlage auswirken und seine Entwicklung hemmen. Der dabei wirkende Druck brauchte in diesen Fällen garnicht so hoch zu sein, wie er durch die Verhinderung des Austrittes der Nabelschleife in die Nabelhöhle und das nun folgende intraabdominale Wachstum des Darmes etwa gegeben erscheint. In Fällen mit sehr stark herabgesetzter Wachstumsenergie der Leber und dadurch verzögerter Verengung der For. pl. p. mag vielleicht schon der Druck des bei der „Radwanderung" der Flex. duod. jejunalis (Vogt) durch sein Eigenwachstum nach oben und hinten rückgestauchten, später umgelegten Kolonbogens und des im Bauchraum sich entwickelnden Darmes genügen, der sich auf den Magen und die Milz weiter aus-

wirken mag, um bei ungenügend ausgebildetem ventralen Pleuroperitonealpfeiler den Zwerchfellschluss weiterhin zu verzögern. Der Darm wächst nämlich beim 17—24 mm langen Embryo, also zur Zeit des Zwerchfellschlusses, um mehr als das Doppelte; der Dünndarm wächst von 9,1 mm bis zu 19 (bezw. 34 mm, der Dickdarm von 3,7 mm bis zu 7) bezw. 8 mm Länge, so daß eine dadurch bedingte, wenn auch nur geringe Zunahme des intraabdominellen Druckes ungezwungen denkbar ist. Nach Rücklagerung der Darmschlingen aus der Nabelhöhle in den Bauch käme es dann zur endgültigen Hemmung des Verschlusses und zu sukzessiver Verlagerung der Organe in den Brustraum.

Eine sekundäre Hemmung der Leberentwicklung, etwa durch den abnormen Druck auf den in den Brustraum verlagerten Teil der Leber, kann ich bei meinen Fällen nicht annehmen, da sich besonders in Fall 2und 6 die Leber, trotz ausgesprochenem Brustleberlappen, nicht wie in anderen Fällrn verkleinert erwies.

Die Beobachtungen Cartellieris lassen also den Schluß ziehen, daß durch zu geringe Wachstumsenergie der Leber eine Hemmung des Zwerchfellschlusses verursacht werden kann. Wenn eine zu geringe Wachstumsenergie der Leber eine größere Widerstandslosigkeit gegen geringe Druckschwankungen eventuell eine spätere und ungenügende Auswirkung des ventralen Uskowschen Pfeilers bewirken kann, so würde dies nur unter der Voraussetzung zutreffen, daß man Vergleiche zwischen den Größenverhältnissen der fertigen Leber und der im Wachsen begriffenen Organe während der ersten Schwangerschaftsmonate ziehen darf. Bei weiteren Untersuchungen müßte man auf genauere vergleichende Feststellungen der Größenbeziehungen der Leber während der verschiedenen Phasen ihrer Entwicklung genaueren Wert legen, um die Annahme Cartellieris, der eine zu geringe Wachstumsenergie der Leber für eine Hemmung der Zwerchfellentwicklung verantwortlich macht, bekräftigen zu können.

Von weittragender Bedeutung ist immerhin neben der Annahme Cartellieris die Jahnsche These von der „Dissoziation" der syntopischen Entwicklung im Zwerchfellgebiet. Geringer, ungewöhnlicher abdominaler Stauchungsdruck auf die Pleuroperitonealfalten bewirke, daß eine Hemmung der Zwerchfellentwicklung eintrete und als weitere Folge dieser Wachstumsverzögerung sei das Eindringen der Bauchorgane in den nicht geschlossenen phrenischen Bezirk anzusehen.

Die Herniae diaphragmaticae spuriae kommen weitaus häufiger vor als die Herniae diaphragmaticae verae. Nach Leichtensterns Statistik entfallen auf 219 Herniae spuriae nur 28 Herniae verae. Bei beiden finden wir in Bezug auf das Geschlecht, auf die befallene Seite und auf das häufigere Vorkommen links als rechts dieselben Eigenschaften. W. von Gössnitz hat ein Material zusammengestellt, das sich auf 137 Fälle von angeborener Herniae diaphragmaticae spuriae bezieht, von diesen Fällen lagen 26 rechts und 177 links, also wurde die linke Seite sechsmal so häufig befallen als die rechte. Thoma fand aus einer Zusammenstellung von Herniae

diaphragmaticae spuriae bei 291 Fällen linkerseits 235 Defekte. Leichtensterns Statistik fand auf 186 linksseitige nur 38 rechtsseitige Hernien.

Das Verhältnis der erworbenen Defekte ist ungefähr das gleiche wie bei den angeborenen. Hier handelt es sich meistenteils um Verletzungen durch Stich und Schuß. Unter 250 Thoraxschüssen konnte Hess sechs Fälle finden, die ein Zwerchfelldefekt trugen. Daß hierbei wiederum die linke Seite prävaliert, liegt darin, daß die Leber tomponiert und das Eindrängen von Magen und Darm verhindert. Auch stumpfe Traumen führen zu einem Zwerchfelldefekt. Pufferquetschung, Sturz auz der Höhe, Fallen von schweren Gegenständen auf den Körper können einen Defekt des Diaphragma bewirken. Möglicherweise kann eine Hernie auch im Alter durch Erschlaffung der Zwerchfellmuskulatur oder Abnahme des Fettgewebes entstehen, so daß die entwicklungsgeschichtlich schwachen Stellen dem intraabdominalen Druck nicht widerstehen können und auseinanderweichen.

Welche Bauchorgane sind nun hinsichtlich ihrer Häufigkeit bei der Bildung von Zwerchfellbrüchen beteiligt? Lacher und Hoffmann haben an reichlichem Material feststellen können, daß Magen und Dickdarm in gleich großer Anzahl prolabieren, weniger häufig Dünndarm, Netz, Milz und Leber, selten Pankreas. Hoffmann hat festgestellt, daß der Dickdarm in 66%, der Magen in 64%, der Dünndarm in 47,25%, das Netz in 38,5%, die Milz in 27% und die Leber in 18% prolabieren. Dasselbe hat unabhängig davon Lacher bestätigt. Beide haben aber alle Fälle — sowohl die wahren Zwerchfellhernien als auch die erworbenen und angeborenen Zwerchfellücken — zusammengestellt. Daß hier an erster Stelle Darm und Magen kommt und erst an viel späterer Stelle die Leber, liegt wohl daran, daß bei den erworbenen Zwerchfellücken die beweglichsten Organe am leichtesten verlagert werden, zumal bei vorwiegender Rechtshändigkeit die linke Seite des Gegners für Defekte durch Stich und Schlag mehr exponiert ist als die rechte und eine Organverlagerung des Magens dadurch leichter vorkommt. Gruber hat nun an 123 Fällen, in denen er die erworbenen Defekte unbeachtet gelassen hat und nur eine Zusammenstellung kongenitaler Herniae diaphragmaticae verae und spuriae aufgestellt hat, festgestellt, daß der Dickdarm 76 mal, der Dünndarm 74 mal, der Magen 64 mal, die Milz 51 mal, die Leber 40 mal und der Pankreas 20 mal prolabiert ist.

Fidler teilt die Zwerchfellanomalien nach entwicklungsgeschichtlichen Tatsachen ein: Herniae diaphragmaticae spuriae sind entstanden zu denken zu einer Zeit, wo eine Trennung zwischen Brust- und Bauchraum noch nicht stattgefunden hatte. Die Herniae diaphragmaticae verae sind entstanden zu einer Zeit, in der die membranöse Anlage schon fertig, die muskuläre Trennung noch nicht ausgebildet war. Die Relaxatio ist entstanden in einer noch späteren Zeit, in der sowohl die membranöse als auch die muskuläre Anlage schon ausgebildet war. Fidler folgert also: Von der Zeit, in welcher die

Entwicklungshemmung einsetzt, ob früh oder spät, wird es abhängen, ob eine Hernia diaphragmatica vera, Hernia diaphragmatica spuria oder aber eine Relaxatio entsteht.

Die Relaxatio ist ein besonders hochgradiger Zwerchfellhochstand der Diaphragmahälfte, der einen Dauerzustand darstellt, aber von einem gewöhnlichen Zwerchfellhochstand zu sondern ist. Drei Kräfte beherrschen den Stand des Diaphragmas und diese drei Kräfte lassen sich in zwei antagonistische Gruppen teilen. Die eine Gruppe wird vom eigenen Muskeltonus des Diaphragma gebildet und hat das Bestreben, das Zwerchfell auf dem kürzesten Wege zwischen seinen Insertionsstellen auszubreiten. Störungen des Muskeltonus werden am häufigsten beobachtet durch Phrenicusschädigungen, durch Mediastinaltumoren, Aneurismen und Lungencirrhose. Die zweite Gruppe hat das Bestreben, das Diaphragma cranialwärts in den Thorax zu verschieben und seine Komponenten sind: Der Abdominaldruck und der elastische Lungenzug. Diese Gruppen halten sich gegenseitig das Gleichgewicht und bedingen so den Stand des Zwerchfells. Veränderung einer dieser Kräfte bedingt auch eine Veränderung des Diaphragmastandes. Aszites, Meteorismus, Tumoren, Darmstenose, Gravidität, Lebervergrößerung, Milzvergrößerung, starke Luftfüllung des Magens, Nierentumoren, Hydronephrose, Zysten, Fettleibigkeit, subphrenischer Abszess bewirken eine Steigerung des Abdominaldruckes, somit Zwerchfellhochstand, doch das klinisch-röntgenologische Bild läßt ohne weiteres die Ursache des Hochstandes erkennen. Lungenschrumpfung der kranken Seite nach Tuberkulose, Schwartenbildung nach Pleuritis, Empyem und Perikardialadhäsionen, akute Pleuritis diaphragmatica, herabgesetzte inspiratorische Exkursionen bei geringfügiger Affektion der Spitze (sogen. Williamsches Phänomen), Stenosen der Bronchen, des Larynx und der Trachea bedingen einen gesteigerten Lungenzug und somit einen doppelseitigen oder auch einseitigen Zwerchfellhochstand. Daß gelegentlich all diese Krankheitsbilder zu einer Atrophie der Diaphragmamuskulatur und somit zu dem Krankheitsbilde eines abnormen, dauernden einseitigen Zwerchfellhochstandes — also einer Relaxatio — führen können, ist nicht von der Hand zu weisen. Am meisten interessiert uns eine Veränderung des Zwerchfelltonus; besteht eine Atrophie der Zwerchfellmuskulatur, so wie es ja bei der Relaxatio der Fall ist, so fällt die nach unten drängende Kraft fort und durch die Wirkung der antagonistischen andern Kraft kommt es dann zu dem extremen Hochstand bei der Relaxatio. Das klinische Bild bei Relaxationen führt zu mancherlei Mißdeutungen. Die Fälle von Reiss, Schober, Glässner und Hirsch zeigen uns, daß man je nach Füllung des Magens mit Gas und Nahrung bezw. Luft und Speisen bei vorliegender Relaxatio bald auf einen Pneumothorax, auf eine exsudative Pleuritis, bald auf einen Pyopneumothorax, einen Lungenabszess oder Lungentumor und Pleuraschwarte irrtümlich schließen kann. Meist bringt erst das röntgenologische Bild Aufschluss. Die Durchleuchtung muß aber von verschiedenen

Seiten und bei Lagewechsel des Kranken erfolgen, muß auch des öfteren geschehen und zu verschiedenen Zeiten. Doch gibt eine Durchleuchtung bei verschiedenen Körperlagen genaueren Aufschluß. So sieht man häufig bei aufrechter Körperhaltung eine Hochdrängung der Zwerchfellkuppe, bedingt durch eine starke Luft- oder Gasfüllung des Magens. Hydronephrose, Nieren und Milztumoren können einen Zwerchfellhochstand bedingen, der sich nur im Liegen stärker ausprägt. Dasselbe ist auch bei allen übrigen Vorgängen, die eine Hochdrängung einer Zwerchfellseite bedingen, der Fall. In all diesen Fällen pflegt die Exkursionsfähigkeit des Diaphragmas etwas vermindert zu sein, doch niemals sehen wir eine paradoxe Atmung; nur bei der Pleuritis diaphragmatica, die auch abnormen Zwerchfellhochstand bedingt, beobachten wir eine Ruhigstellung des Zwerchfells, ja mitunter sogar eine paradoxe Bewegung. Eine besonders hochgradige Form und Dauerform des Zwerchfellhochstandes stellt eben die Relaxatio dar. Daß die sämtlichen in der Literatur auf ungefähr etwas über 100 Fälle belaufenen Relaxationen linksseitig vorkommen — nur Wessler, Jaches, Armani und Andersen beobachteten rechtsseitige Fälle von Relaxatio — mag seinen Grund wohl darin finden, daß der unterste Teil des linken Phrenikus wenig geschützt in der Brusthöhle verläuft und von allen sich dort abspielenden Prozessen in Mitleidenschaft gezogen werden kann. Wenn nun auch dieses Krankheitsbild oft durch Schädigung des Phrenikus infolge Pleuraschwarten oder durch eine fettige oder fibrinöse Degeneration des Phrenikus selbst verursacht wird, so ist doch im allgemeinen die Relaxatio als eine kongenitale Mißbildung anzusehen, bei der das Zwerchfell atrophisch ist und durch gasgefüllte nach oben drängende Darmschlingen tief in den Thoraxraum hinein verlagert wird. Die Ursache der Entstehung der kongenitalen Relaxatio dürfte sich meines Erachtens genau so erklären lassen, wie Jahn sie von den Zwerchfellhernien erklärt, d. h. sie dürfte ebenfalls auf eine Dissoziation der Zwerchfellanlagen zurückzuführen sein, nur ist infolge ausreichender Wachstumsenergie die Muskulatur doch imstande, das in großem Umfange ausgebauchte primäre Zwerchfell zu durchwachsen.

In letzter Zeit wird nun sehr häufig eine Relaxatio diagnostiziert - meistens als Nebenbefund. Eine große Anzahl dürften jedoch Herniae diaphragmaticae verae und spuriae sein, denn die subjektiven Beschwerden wie Druckgefühl in der Herzgegend, Völle, Atemnot und Übelkeit sind Begleiterscheinungen allzuvieler anderer Krankheitsprozesse, um sie diagnostisch gerade für eine Relaxatio auszubeuten. Ohne genaueste röntgenologische Durchleuchtung sollte in solchen Fällen die Diagnose nicht gestellt werden, weder auf Relaxatio noch auf Hernia, selbst wenn eine sorgfältige Anamnese Angaben über äußere Gewalteinwirkungen ergibt. Die genaue Festlegung und Differentialdiagnose zwischen Zwerchfellhernien und Relaxatio hat sowohl praktischen - besonders nach der Kriegszeit legte die Sucht nach Rente den Kranken sehr oft übertriebene

Angaben in den Mund, andererseits konnte vielen Arbeitsunfähigen zur Rente verholfen werden — als auch klinischen Wert, denn die Prognose bei festgestellter Hernia diaphragmatica spuria ist viel ernster als bei einer Relaxatio und schnelle Operation — besonders noch in der Latenzzeit — kann völlige Heilung bei einer vorhandenen Hernie bringen. Trotz aller Vorsicht ergeben sich bei der Autopsie immer wieder ungenau gestellte Diagnosen — ich erinnere an die Fälle Hirsch-Eggeling, Wiedemann, Glaser, Körte, Lotze-Riesel, Benda, Minkowski, Glässner Freud, Leendertz, Horner, Schönfeld —, da manchmal die röntgenologische Untersuchung außerordentlich schwer ist.

Da die röntgenologische Untersuchung immer noch differentialdiagnostische Irrtümer ergibt, will ich an Hand des mir von Herrn Professor Vogt freundlicherweise überlassenen Falles besonderen Wert auf die röntgenologische Untersuchung und differentialdiagnostischen Erwägungen legen. Die Kranke Irmgard Th. — Fall 3 — (Nr. 632 - 1927) wurde am 10. Januar 1927 im Alter von 5 Monaten in die Universitätskinderklinik aufgenommen. Die Familienanamnese ergab keinen Anhalt für Tuberkulose, Nervenkrankheiten und Mißbildungen. Unsere Kranke — ein Zwillingskind — wog bei ihrer Geburt, die nach ebenfalls normal verlaufender Schwangerschaft sich normal abwickelte, 2500 g. Sie hatte bis jetzt nur die Brust bekommen; immer schon zart gewesen, hatte sie vor ungefähr 7 Wochen einen Luftröhrenkatarrh. Während ihr Zwillingsbruder zur Zeit ihrer Einlieferung 5000 g wog und bisher gesund und kräftig war, hatte unsere Kranke nur ein Gewicht von 3380 g. Ihre Größe von 59 cm entsprach nicht ganz der Körpergröße, die man von einem fünfmonatigen Kinde erwartet, doch ergab die Inspektion eine vollständige Proportionalität der Unterlänge zur Oberlänge wie auch eine vollständige Symmetrie. Die große Fontanelle war 3½ Fingerkuppen groß. Weiter sah man eine mäßige Epiphysenschwellung der Handgelenke und einen gering ausgeprägten Rosenkranz; Inguinal- und Achsendrüsen zeigten ebenfalls eine geringe Schwellung. Die Hautfalten glichen sich noch aus, der Turgor fehlte vollständig. Keinerlei Hautaffektionen, besonders keine Tuberkulide waren sichtbar. Das Kind wurde in abgemagertem Zustande ohne jeglichen Fettansatz eingeliefert; es bestand eine starke cyanotische Verfärbung der Lippen, der Fingerkuppen und des ganzen Gesichts. Die Pupillen, beiderseits gleich groß, reagierten gleichmäßig. Die Bulbi waren ziemlich groß und die Skleren hatten einen bläulichen Ton. Der Puls war beiderseits rhythmisch und synchron, 120 Schläge. Die Atmung war dyspnoisch, etwa 50/60 Atemzüge pro Minute. Es bestand bei der Kranken dauernd leichte Temperaturerhöhung. Häufig erfolgten starke cyanotische Anfälle, die an den Fingernägeln und Lippen besonders deutliche bläuliche Verfärbung hervorriefen. Die Aufregung des Kindes nahm bei derartigen Anfällen an Intensität dauernd zu. Es konnte in keiner Lage Ruhe finden, ununterbrochen ruderte es mit den Armen, bewegte den Kopf hin und

her, schrie angsterfüllt und führte krampfhafte Saugbewegungen aus, wobei die Cyanose auf das ganze Gesicht übergriff. Besonders beim Trinken und beim Stuhlgang traten heftige Schmerzen, begleitet von Atemnot auf, die sich bei der Kranken in Ächzen und Schreien auslösten. Am rechten Rippenschenkel des epigastrischen Winkels war während der Atempause eine deutliche Pulsation sichtbar. Die Herztöne waren hier stärker hörbar und fühlbar als an normaler Stelle; die Herztöne waren rein. Über der ganzen Lunge bestand Dämpfung. Man hörte keinerlei Atmungsgeräusche, wohl zuweilen glucksende, metallisch klingende Töne, evtl. Darmgeräusche. Die Dämpfung wechselte mit tympanitischen Schall. Über der rechten Lunge hörte man in Höhe des Inspiriums Knisterrasseln, das Exspirium war verschärft. Die Bauchdecken waren straff gespannt und stark eingezogen. Die Milz war nicht fühlbar, in der Lebergegend war eine nicht sicher abgrenzbare Resistenz fühlbar. Patellarreflex schwach +, Peronäus negativ. Das Blutbild ergab: Hämoglobin 110 %, Erythrocyten 6.870.000, Leucocyten 12600, supravitale — färbbare Erythrocyten — 25 %. Pirquet war dauernd negativ. Urin war trübe, reagierte sauer. Zucker ø, Eiweiß ø. Im Sediment fanden sich vereinzelt Leukocyten, Erythrocyten und Epithelien. Der Stuhl war dunkelgrün und dünnschleimig.

Die Durchleuchtung ergab eine völlige Verlagerung des Herzens nach rechts, ohne daß die Spitze als äußerster Rand sichtbar war. Das rechte Zwerchfell bewegte sich normal. Unter dem Leberschatten, der rechts war, war der Leib nur von einer großen Luftblase eingenommen. In der Höhe des kleinen Beckens stand ein beweglicher Flüssigkeitsspiegel. Nach oben links wurde die Luftblase durch das Zwerchfell, das sich gut bewegte, begrenzt. Der linke Thoraxraum war verschattet, und diese Verschattung war von mehreren Aufhellungen durchsetzt. Eine Verbindung zwischen diesen als fest gefüllte Darmschlingen gedeuteten Aufhellungen und dem Bauchraum war nicht nachzuweisen. Die Durchleuchtung und das klinische Bild ließen auf eine Zwerchfellerkrankung schließen. Der Stuhlgang war weiterhin fast regelmäßig. Es wechselten Tage, an denen das Kind ohne Beschwerden Stuhl hatte mit Tagen, an denen es beim Stuhlgang an heftigen Schmerzen und Atemnot litt, die sich bei ihm in lautem Ächzen und Schreien auslösten. Nach Stuhl und Erbrechen - auch nach Klistier - besserte sich der Zustand. Trat durch Schreien z. B. eine starke Cyanose auf, die das Kind sehr unruhig machte, so trat nach Einatmung von dargereichtem Sauerstoff Beruhigung ein. Die Cyanose wich, die Lippen, ebenso die Hand- und Fußflächen wurden tiefrot. Anfangs war die Nahrungsaufnahme schlecht, doch besserte sie sich dauernd, nachdem häufiger kleinere Mengen von Nahrungsmitteln angeboten wurden; auch trat dabei die Cyanose nicht mehr so häufig ein. Ungefähr fünf Wochen lang nahm das Gewicht des Kindes gleichmäßig zu. Über der linken Lunge war meistenteils tympanitischer Schall feststellbar, seitlich und hinten bestand eine starke Dämpfung. Während

links über der Lunge keinerlei Atmungsgeräusche hörbar waren, blieb rechts verschärftes Atmen und Knistern weiter bestehen. Das Kind erlag in der Folgezeit einer im rechten Oberlappen auftretenden Pneunomie.

Das klinische Bild ließ differentialdiagnostisch zwischen Hernia diaphragmatica vera, Hernia diaphragmatica spuria und Relaxatio keinen Entscheid zu. Die Relaxatio kann in solch jungem Alter als angeborene fehlerhafte Beschaffenheit des Zwerchfells und als linksseitige Entbindungslähmung vorkommen. Viele Fälle von Relaxationen, Herniae diaphragmaticae verae und spuriae sind beschrieben worden und jeder Autor glaubt die in seinem Falle gefundenen Symptome typisch für diesen. Im allgemeinen lässt das Krankheitsbild differentialdiagnostisch keinen Schluß zu. Die Inspektion zeigt in der Regel die linke untere Thoraxpartie erweitert, die Interkostalräume breiter und flacher. Wir finden bei den Patienten Atemfrequenz und fast immer Nasenflügelatmung.

Bei der Palpation ist der Stimmfremitus gewöhnlich über den unteren linken Thoraxpartien abgeschwächt. Der Patient zeigt meistens einen auffallend geänstigten Gesichtsausdruck und die Perkussion ergibt große Zonen tympanitischen Schalles. Die Auskultation ergibt abgeschwächtes Atmen und über dem Gebiet des tympanitischen Schalles hört man häufig Darmgeräusche. Die subjektiven Beschwerden der Patienten sind auch äußerst mannigfaltig. Druck auf der Brust, Herzstechen und Herzklopfen beunruhigen und quälen den Patienten. Häufig finden wir auch ausstrahlenden Schulterschmerz wie bei einer Angina pektoris. Die Magenbeschwerden gleichen in vielen Fällen den Magenulcus-Beschwerden. Ganz besonders selten sind Relaxationen bei Neugeborenen und Säuglingen beobachtet worden; soweit ich die Literatur übersehen konnte, fand ich in der gesamten Literatur nur drei Fälle von Relaxatio in diesem Alter beschrieben. Stein beschreibt einen derartigen Fall, wo intra vitam bei dem Neugeborenen die Diagnose Relaxatio gestellt wurde und die Autopsie vier Wochen später die Diagnose bestätitigte. Hillejahn beobachtete ebenfalls einen Fall von Relaxatio und stellte am zweiten Tage nach der Geburt intra vitam die Diagnose Relaxatio und durch lange röntgenologische Untersuchungen fand er die Diagnose bestätigt und gesichert. Zum Vergleich mit meinem Fall will ich kurz die Beobachtungen Hillejahns wiedergeben. Die Geburt verlief ohne Komplikationen, das Kind schrie sofort, atmete normal und wurde rot. Es hatte alle Zeichen der Reife. Am folgenden Tage traten bei dem Kinde — besonders beim Trinken — krampfartige Anfälle auf, cyanotische Verfärbung der Lippen und im Gesicht, Verziehung des Gesichtes, oberflächliche Atmung und Tachykardie. Perkutorisch stellte Hillejahn eine Verdrängung des Herzens nach rechts fest. Die krampfartigen Zustände wiederholten sich an diesem Tage dreimal. An den folgenden Tagen traten sie immer seltener auf und waren immer leichteren Charakters, bis sie dann ganz aufhörten. Das Kind entwickelte sich gut und lebt.

In meinem Falle waren allerdings Krämpfe und Cyanose auch etwas besser geworden, aber sie traten doch immer wieder auf. Es konnte sich evtl. um eine hochgradige Relaxatio handeln. Für eine Relaxatio würde auch sprechen, daß die Krämpfe und Cyanose nicht gleich bei der Geburt auftraten. In vielen Fällen von Hernia diaphragmatica vera und spuria tritt fast sofort nach Abnabelung Asphyxia ein, es kommt zu keiner richtigen Atmung, sondern es treten bald krampfhafte Inspirationserscheinungen auf. Eine zur Klärung der Diagnose in letzter Zeit häufig angewandte Untersuchungsmethode von Hildebrand und Hess beruht auf der Messung des Magen-Innendruckes. Bei den in die Brusthöhle verlagerten Organen haben wir eine inspiratorische Drucksenkung und einen expiratorischen Anstieg zu verzeichnen, vorausgesetzt daß der Magen sich unter den in die Brusthöhle verlagerten Organen befindet, während bei der Relaxatio der Druck sowohl im Inspirium wie im Exspirium eine doppelte Druckschwankung aufweist, im Inspirium zuerst eine Abnahme, dann Zunahme und im Exspirium auch erst eine Abnahme, dann Anstieg. Da jedoch beim Säugling die Voraussetzung für gleichmäßiges In- und Exspirium fehlt, waren wir zur genauen Differentialdiagnose auf die röntgenologische Untersuchung angewiesen. Hierbei dreht sich die ganze Frage darum, ob die im Röntgenbilde sichtbare Grenzlinie, die die hochgedrängten Bauchorgane von den Lungen abgrenzt, von der geblähten Magenwand - gewöhnlich der großen Kurvatur - allein oder aus Magenwand und Teilen der Darmwand gebildet wird oder ob sie aus dem Zwerchfell besteht. Im letzteren Falle handelt es sich dann um eine Relaxatio. Das typische Bild für eine Relaxatio sieht bei der röntgenologischen Untsuchung folgendermaßen aus: Man sieht, daß das linke Zwerchfell besonders hoch steht, die Kuppe kann bis in das Niveau des vorderen zweiten Interkostalraumes reichen; das Diaphragma besteht aus einer scharf begrenzten, dünnen (2—3 mm) bogenförmigen Linie und kann manchmal auch etwas eingeknickt sein, indem sie zwischen den beiden Gasblasen des Magens und Dickdarmes eine kleine Einsenkung zeigt. Ist nun Magen und Darm — was gewöhnlich der Fall ist — stark lufthaltig, so sehen wir bei der Relaxatio im Röntgenbilde große, helle Räume, die weit ins Lungenfeld reichen, die aber von einer schmalen, in der Dicke schwankenden Form, oft sogar papierdünnen Schattenlinie von einheitlicher Form - dem Zwerchfellbogen - von den Lungen abgegrenzt sind; aber auch hier ist ein Irrtum möglich, indem die Zwerchfellinie durch einen besonders dicken Bruchsack vorgetäuscht sein kann. Die Diagnose ist sicher gestellt, wenn man das Diaphragma, eindeutig an seiner Form und Bewegung erkennbar, sieht und darüber ein Organ im Thorax, das sonst im Bauch liegen hat.

Oft hilft uns nun die Beobachtung einer doppelten Konturierung des Grenzschattens im Röntgenbilde und bestärkt unsere Diagnose: Relaxatio. Mitunter sieht man sogar einen drei- oder vierfachen Bogen, dessen einzelne Linien parallel zueinander laufen

oder voneinander abzweigen oder auch sich kreuzend verlaufen. Über ihr Zustandekommen herrscht noch keine Klarheit, doch dürfte es sich um sogenannte „peristaltische Phänomene" am Zwerchfell als Ursache dieser Doppelkonturen handeln, die dem Diaphragma sich mitteilen von dem dem Zwerchfell anliegenden Magenteile, der gerade bei Schmerzhaftigkeit und Schmerzanfällen des Magens eine gesteigerte Peristaltik zeigt. Nach Aßmann ist auch diese Konturierung kein sicheres Unterscheidungsmal. Nur dann, wenn eine deutliche Abhängigkeit von der Atmung und eine der respiratorischen Zwerchfellteilung entsprechende Form der Bogenlinie nachzuweisen ist, ist die Beobachtung dieser Bogenlinie im Röntgenbilde beweisend für eine Relaxatio; auch ist dieses Zeichen nur in positivem Sinne zu deuten, sein Fehlen spricht nicht gegen eine vorhandene Relaxatio. Reich hält die doppelte Bogenlinie für ein sehr unzuverlässiges, nichtssagendes Symtom, die man auch bei traumatisch erworbenem Zwerchfelldefekt (Heß) sehen konnte. Als weiteres Hilfs- und Unterscheidungsmittel gilt außerdem die paradoxe Zwerchfellbewegung. Gleichsinnige Bewegung dieses Grenzschattens mit dem anderen Zwerchfellbogen bei der Atmung sollte für eine Relaxatio beweisend sein — Glässner, Kayser, Hildebrand, Heß, Stauder — während fehlende oder paradoxe Bewegung für Hernia diaphragmatica vera bezw. spuria sprechen sollte. Auf Grund vielfältiger Erfahrungen durch Fehldiagnosen (Kienböck, Belz, Lotze, Alweas) wissen wir heute jedoch, daß sowohl die Herniae diaphragmaticae verae als auch spuriae synchrone Bewegung zeigen und daß man im Gegensatze hierzu bei der Relaxatio mitunter auch eine paradoxe Bewegung wahrnehmen kann; denn wenn nur eine feste Verwachsung der prolabierten Eingeweide im Bruchring besteht (Wieting), kann schon der Fall eintreten, daß das Diaphragma inspiratorisch nach abwärts bewegt wird, daß eine Hernie z. B. eine synchrone Bewegung zeigt. Andererseits kann bei der Relaxatio die Zwerchfellmuskulatur so geschädigt sein, daß beim Einatmen keine Kontraktion mehr zustande kommt und der intraabdominelle Druck ein inspiratorisches Hochsteigen — paradoxe Bewegung verursacht. Veränderungen der oberen Begrenzung finden wir bei Hernien in weit größerem Maße als bei Relaxatio. So kann man bei Hernien z. B. in Rückenlage die obere Begrenzung bis ins Lungenspitzenfeld hinaufsteigen sehen, während man im Stehen kaum einen Hochstand der erkrankten Seite nachweisen kann. Ganz enorm wird jedoch das Colon in den Thorax hochgetrieben, wenn man einen Kontrasteinlauf gibt. Zum Unterschiede hiervon finden wir, daß bei der Relaxatio die obere Begrenzung eine relativ beständigere ist, aber auch hier sehen wir in Rückenlage ein Höherrücken des Diaphragmas. Die Unveränderlichkeit des bogenförmigen Schattens bei Lagenwechsel, peristaltischen Bewegungen des Magens und des Darmes, vermehrter oder verminderter Füllung des Magens ist als eine der sichersten Zeichen der Relaxatio zu werten. Größeren differentialdiagnostischen Wert hat man auch auf die Frage gelegt,

ob der Zwerchfellbogen als ein einheitlicher Bogen ausgespannt ist oder ob bei verschiedener Durchleuchtungsrichtung nicht irgend eine Abknickung, nicht irgend ein Winkel im Bogenschatten zu finden ist, der dann die einheitliche Form der Schattenlinie in Frage stellen würde, indem er beweist, daß die Bogenlinie sich aus Darmwand und Magenwand zusammensetzt, daß also eine Hernia diaphragmatica vera bezw. spuria vorhanden ist. Becker verwandte die Sichtbarkeit der Lungenzeichnung durch die Gasblasen hindurch zu diagnostischen Zwecken. Da eine Hernia diaphragmatica vera bezw. spuria meist nur einen zentral gelegenen Teil des Zwerchfells einnimmt, während bei der Relaxatio das ganze Diaphragma hochstrebt, glaubte Becker, daß man bei der Hernie die vor oder hinter derselben gelegenen Lungenteile mit ihrer Zeichnung durchsehen müsse. Tatsächlich wurden auch von Frank, Schlecht und Wels Fälle beschrieben, in denen Lungenzeichnung durch die Gasblase hindurch sichtbar war, was durchaus möglich ist, wenn man sich überlegt, daß die Lungenteile in den Teilen der Phrenikokostalwinkel mehr kaudal liegen als die höchsten Zwerchfellkuppelpartien. Eine andere Überlegung, nämlich die Aufblasung des Magens durch Kohlensäure (Brausemischung), wurde zu diagnostischen Zwecken herangezogen. Von der Ansicht ausgehend, daß der unter einem normalen Zwerchfell liegende durch Gasblähung sich nach unten ausdehnende Magen auch bei der Relaxatio sich nach unten dehne, während bei der Hernie der in der Hernie liegende Magen stark sich nach oben wölbe, nahm man die Aufblasung des Magens durch Kohlensäure einige Male vor, doch ist dies nur dann geeignet für diagnostische Zwecke, wenn der Magen zu den prolabierten Teilen gehört. Freud und Horner haben aber nachgewiesen, daß der durch Adhäsionen fixierte Magen sich auch in einer Hernie nicht nach oben bewegt. Dazu kommt, daß der Genuß kohlensäurehaltiger Getränke zur Untersuchung nicht ungefährlich ist, wie der Fall Leichtenstern beweist, der nach Genuß kohlensäurehaltigen Getränkes plötzlich starb.

Über die Frage, ob eine Hernia diaphragmatica vera oder spuria vorliegt, sagt uns das Röntgenbild im allgemeinen nichts aus; doch läßt eine gleichmäßige Konturierung der in den Thorax verlagerten Organe mehr auf eine Hernia vera schließen, während eine unregelmäßige, fingerartige Grenzlinie, die dadurch zustande kommt, daß der Bruchsack als schützende und die verlagerten Bauchorgane umfassende Hülle fehlt und dadurch ein Auseinanderfallen der der prolabierten Eingeweide bedingt wird, für eine Hernia diaphragmatica spuria beweisend ist. Entscheidend für eine genaue Differentialdiagnose zwischen Relaxatio, Hernia diaphragmatica vera und spuria ist das Pneumoperitoneum, doch muß ich hierbei gleich eine Einschränkung machen. Wenn Adhäsionen und Verklebungen das Eindringen des eingeblasenen Gases in den Thoraxraum verhindern, kann statt einer vermuteten Relaxatio dennoch eine Hernia diaphragmatica vorliegen, wie die Fälle Freud und Horner ergeben.

Dringt das in den Bauchraum eingeblasene Gas aber in den Brustraum, so daß eine Luftansammlung im Thorax entsteht, so haben wir mit Bestimmtheit einen Zwerchfelldefekt in Form einer Hernia diaphragmatica spuria vor uns und keine Relaxatio. Bei einer Hernia diaphragmatica vera entsteht kein wirklicher Pneumothorax, er wird nur vorgetäuscht. Sehen wir, daß das in den Thoraxraum eingedrungene Gas bis zur Lungenspitze wandert oder sich im Brustraum verteilt — entsteht also ein echter Pneumothorax —, so lautet die Diagnose: Hernia diaphragmatica spuria, da bei einer vorliegenden Hernia diaphragmatica vera die Gasansammlung sich in dem serösen Mantel, der die prolabierten Organe einhüllt, ansammelt. Auch die Betrachtung des Herzens im Röntgenbilde kann uns einige diagnostisch wertvolle Winke geben. So finden wir, daß bei einer vorliegenden Relaxatio die Dextroposiito (nicht Dextrokardie) weit ausgiebiger und regelmäßiger ist als bei einer vorliegenden Hernie; eine Verlagerung des Herzens nach rechts kommt ja sowohl bei Relaxatio wie bei Hernia diaphragmatica vera bezw. spuria vor. Fehlt jedoch bei einem derartigen Kranken eine Dextropositio cordis oder ist sie nur ganz minimal vorhanden, so vermuten wir also weit eher eine Hernia diaphragmatica vera oder spuria als eine Relaxatio, doch können starke Adhäsionen eine Verlagerung des Herzens verhindern. Hat die klinische oder röntgenologische Untersuchung eine Verlagerung des Herzens festgestellt und bestehen Zweifel, ob es sich um eine Dexprosition oder Dextrokardie bei einem Situs inversus handelt, so entscheidet die Aufnahme des Elektrokardiogramms, da die Dextropositio ein normales, die Elektrokardie aber ein verkehrtes Elektrokardiogramm hat.

In unserem Falle ließ der klinische Befund keinerlei genaue Schlüsse über die Art des Zwerchfelldefektes zu. Das Ergebnis der Durchleuchtung wurde durch die ersten Thoraxaufnahmen dahin erweitert, daß eine Begrenzung der im linken Thoraxraume liegenden Darmschlingen nach oben durch eine einheitliche Bogenlinie nicht vorhanden ist. Entweder fehlt auf den Bildern eine obere Bogenlinie oder es ist vielmehr eine deutliche rechtwinklige Abknickung der oberen Grenzlinie nachweisbar. In der Gegend des linken Zwerchfellbogens, wo bei der Durchleuchtung eine aktive Bewegung nicht nachgewiesen wurde, findet sich im Röntgenbilde ein oberhalb der großen Magenblase gelegener, nach außen absteigender Schattenstreifen, der die Peripherie nicht ganz erreicht, die Rundung der Magenblase etwas flach drückt und die Magenblase und die darüber im Brustraume liegenden Darmschlingen voneinander trennt. Bei späteren Durchleuchtungen zeigte dieser Schattenstreifen eine einwandfreie paradoxe Bewegung, d. h. bei starkem Inspirium stieg dieser Schatten nach aufwärts, während bei flacher Einatmung normale Bewegung erfolgte. Aus dem klinischen Bilde, dem Röntgenbefunde einer rechtwinkligen Abknickung der oberen Begrenzungslinie im linken Brustraum und der paradoxen Bewegung der an normaler Stelle des Zwerchfelles liegenden Schatten-

linie, ließ sich bereits die Diagnose zu Gunsten einer Hernia diaphragmatica vera oder spuria gegenüber einer Relaxatio stellen. Das ständige Fehlen einer die Darmschlingen im Brustraum gegen die Lunge begrenzenden gleichmässigen Bogenlinie, die starke rechtwinklige Abknickung der Schlingen gegeneinander ließen wiederum eher an eine Hernia diaphragmatica spuria denken. Die weitere röntgenologische Untersuchung ergab Folgendes: Nach einer Kontrast-Breimahlzeit zeigte sich der Oesophagus stark nach rechts verlagert, ohne sonstige Veränderungen seiner Form. Der Brei fällt bis in die große Kurvatur des Magens, die tief ins Becken hineinreicht. Die Form des Magens ist deutlich angelhaken-ähnlich. Es erfolgt sofortige Austreibung unter guter Bulbusbildung, nur verschwindet der Brei nicht nach rechts unten, sondern nach links oben hinter der kleinen Kurvatur des Magens und bald sind die Darmschlingen im linken Brustraum reichlich mit Kontrastbrei gefüllt. Nach zwei Stunden ist der Magen bis auf einen kleInen Rest leer, der linke Brustraum dagegen fast völlig von Darmschlingen, die mit dem Kontrastbrei angefüllt sind, ausgefüllt; unter diesen Darmschlingen sind deutlich Dickdarmteile nachweisbar. Bei frontaler Beleuchtung sieht man dicht an der Wirbelsäule einen Dickdarmteil zapfenförmig in den Bauchraum herabhängen. Nach fünf Stunden hat sich dieser Zapfen in flachem Bogen bis in das kleine Becken verlängert und zeigt deutliche Haustrienbildung. Nach neun Stunden ist erkennbar, daß die eine Hälfte des Dickdarmes in der Brusthöhle liegt, die andere - ungefähr das Colon descendens und sigmoideum - liegt im Bauchraum. Die Austrittsstelle des Dickdarmes aus dem linken Brustraum liegt an gleicher Stelle wie die Eintrittsstelle des Duodenums und zwar im peripheren hinteren Teil des Zwerchfells. Im Bauchraum waren also von Magen- und Darmteilen nur nachweisbar: der stark ptotische Magen, der Anfang des Duodenums und die Hälfte des Dickdarmes. Während der Füllung der Darmschlingen im linken Thoraxraum konnte niemals eine gleichmässige bogenförmige Begrenzung gegenüber der Lunge nachgewiesen werden, vielmehr liessen sich die einzelnen Schlingen gut voneinander trennen, sie machten den Eindruck, als lägen sie völlig „nackt“ im Brustraum. Nach Ausschalten einer Relaxatio war noch zu entscheiden, ob es sich um eine Hernia diaphragmatica vera oder spuria handelt. Die Diagnose wäre durch eine Lufteinblasung zu sichern gewesen, vorausgesetzt, daß keine Verwachsungen zwischen dem Zwerchfell und den Darmschlingen an der Durchtrittsstelle vorlagen. Bei der Aussichtslosigkeit der internen Behandlung wurde die Möglichkeit einer Operation erwogen. Der schlechte Allgemeinzustand des Kindes gab jedoch dem zur Konsultation herangezogenen Chirurgen Veranlassung, einen Eingriff abzulehnen. Es wurde infolgedessen auch von einem Pneumothorax in vivo abgesehen. Das Kind erlag in der Folgezeit einer in dem rechten Oberlappen auftretenden Pneumonie. Nach Rücksprache mit den Eltern war es uns möglich, unmittelbar nach dem Tode

eine Lufteinblasung in das Abdomen auszuführen. Die Röntgenaufnahme nach dieser Lufteinblasung ergab nun einwandfrei, daß die Luft aus dem Bauchraum in den linken Thoraxraum eingedrungen war und bis zu seiner Kuppe aufgestiegen war. Durch diesen „echten Pneumothorax" konnte eindeutig die Diagnose auf eine vorliegende Hernia diaphragmatica spuria gestellt werden.

Lebenslauf

Ich, Hartwig Buxbaum, bin am 23. Juni 1905 als Sohn des Lehrers S. Buxbaum zu Beverungen a. Weser geboren. Nach dem Verlassen der Volksschule und der höheren „Stadtschule" in Beverungen, besuchte ich das „König-Wilhelm-Gymnasium" zu Höxter a. Weser und legte Ostern 1924 die Reifeprüfung ab.

Nach viersemestrigem medizinischen Studium in Göttingen und Bonn bestand ich im März 1926 in Bonn die ärztliche Vorprüfung und nach weiteren sechs klinischen Semestern, die ich in Bonn, Wien und Münster studierte, im August 1929 in Münster das ärztliche Staatsexamen.

Am 15. August 1930 erhalte ich die ärztliche Approbation.

Literatur-Verzeichnis

Fo. = Fortschritt auf dem Gebiet der Röntgenstrahlen.

Abel	Ein Fall von Hernia diaphragmatica. Berliner klinische Wochenschrift. 1894 Nr. 4 S. 84. 1894 Nr. 5 S. 114.
Arnheim	Zur Kasuistik der Zwerchfell-Hernien. Inaugural-Dissertation. Giessen. 1896.
Arnsberger	Über Eventratio diaphragmatica. Archiv für klinische Medizin. Bd. 93, 1900, S. 88.
Aschoff	Über die Verhältnisse der Leber und des Zwerchfells zu den Nabel- und Bauchbrüchen. Virchows Archiv. Bd. 144, S. 511. 1896.
Assmann	Hernie und Eventratio diaphragmatica. Fo. 26, H. 1, 1919. Lehrbuch der Röntgendiagnostik. 1927. Thieme, Leipzig.
Bätge	Eventratio diaphragmatica mit elektrokardiographischen Untersuchungen. Deutsches Archiv für klinische Medizin. Bd. 110, 1913, S. 49.
Becker	Hernia und Eventratio diaphragmatica. Fo., Bd. 17, 1911, S. 183.
Beltz	Hernie, Münchner medizin. Wochenschrift. S. 1006, 1910.
Benecke	Über Bauchlunge und Hernia diaphragmatica spuria. Verhandlungen der deutschen patholog. Gesellschaft. Meran 1905. S. 202.
Bischoff	Drei Fälle von Hernia diaphragmatica congenita. Archiv für Gynäkologie. 25. 1885. H. 3, S. 436.
Bokay	Hernie. Jahrbuch für Kinderheilkunde. Bd. 72. H. 1, 1910.
Broman	Normale und abnorme Entwicklung des Menschen Verlag Bergmann, München. 1911
Cailloud	Über einen rechtsseitigen Zwerchfelldefekt bei Erwachsenen. Virchows Archiv, (ausführl. Verzeichnis) Bd. 218, 1914. S. 64.
Cartellieri	Beitrag zur Lehre von den Zwerchfell-Mißbildungen. Virchows Archiv, Bd. 263, 1927. S. 599.
Eggeling	Hernie. Münchner medizin. Wochenschrift. Nr. 42, 1912.

Eppinger	Zwerchfell. Nothnagels Handbuch der speziellen Pathologie und Therapie. 1911.
Fidler	Beitrag zur Untersuchung von Hernien. Berliner klinische Wochenschrift. 1914. S. 1795.
Frank	Beitrag zur Diagnostik rechtsseitiger Zwerchfellhernie. Fo. Bd. 27 1919/21. S. 145.
Freud u. Horner	Zur röntgenologischen Differentialdiagnose zwischen Hernia diaphragmatica und Eventratio. Fo. 29, 1922. S. 201.
Freud	Hernia. Medizinische Klinik. Nr. 8. 1916. S. 208.
Glaser	Eventratio diaphragmatica. Deutsches Archiv für klinische Medizin. Bd. 78. 1903. S. 370.
Glässner	Eventratio dextra diaphragmatica. Fo. 24. 1916. H. 3, S. 268.
Gössnitz	Sechs Fälle von linksseitigem Zwerchfelldefekt. Jenaische Zeitschrift für Naturwissenschaft. 38. 1904.
Gössnitz	Ein weiterer Beitrag zur Morphologie des Zwerchfells. Jenaische Zeitschrift für Naturwissenschaft. 39. 1905.
Gralka	Röntgendiagnostik im Kindesalter. Verlag Hirtzel, Leipzig 1924.
Grashey	Irrtümer und Fehlerquellen der Röntgendiagnostik. Verlag Thieme, Leipzig 1927
Grosser	Über Zwerchfellhernien. Wiener klinische Wochenschrift. 1899. Nr. 24, S. 657.
Gruber	Beiträge zur Lehre vom kongenitalen Zwerchfelldefekt mit besonderer Berücksichtigung der rechtsgelegenen. Virchows Archiv 218. 1914. S. 84.
Gruber	Die Mißbildungen des Zwerchfells. In Schwalbe-Gruber, Morphologie der Mißbildungen. III., 3.
Hillejan	Über einen Fall von Eventratio bei einem Neugeborenen. Zentralbl. für Gynäkologie, Bd. 47, 1923. S. 1383.
Hitzenberger	Das Zwerchfell. 1927 (Daselbst ausführliches Verzeichnis) Handbuch, Verlag von Springer, Wien.
Jahn	Die Genese der angeborenen Zwerchfellhernien nach dem Stande der neueren embryologischen Forschung. Zeitschrift für Anatomie und Entwicklungsgeschichte 61, 1921.
Kantor	Zwei Fälle von Lebermißbildung. Virchows Archiv. Bd. 174, 1903. S. 571.
Kienbök	Hernien. Fo. 21, H. 4. S. 322 und S. 411.
Kyöllerfeldt	Über die wahren Zwerchfellhernien des Menschen und der Tiere. Inaugural-Dissertation, Gießen 1914.
Leichtenstern	Hernien. Berliner klinische Wochenschrift, S. 497, 1874.
Liepmann	Zur Ätiologie der kongenitalen Zwerchfellhernien. Archiv für Gynäkologie 68, 1903.
Lüning	Über einen Fall von Hernia diaphragmatica congenita mit Beteiligung der Leber und nachträglicher Ruptur des Bruchsackes. Zentralbl. für allgemeine Pathologie und patholog. Anatomie, 40. Bd., (1927) Nr. 3/4, S. 97.

Reich — Die Röntgendiagnose der Zwerchfellhernien. Wiener Archiv für innere Medizin, Bd. VI.

Reich — Über einseitigen Zwerchfellhochstand. Fo. 30.

Schober — Druckmessungen im Darm. Monatsschrift für Kinderheilkunde. Nr. 27, 1924

Scholz — Eventratio. Berliner klinische Wochenschrift 339, 1911

Schwalbe — Beobachtung eines Falles von Hernia diaphragmatica vera. Zentralbl. für allgemeine Pathologie und pathologische Anatomie. II. 1900.

Thoma — Vier Fälle von Hernia diaphragmatica. Virchows Archiv 88, 1882.

Vogt — Morphologische und kausalanalytische Untersuchungen über die Lageentwicklung des menschlichen Darmes. Zeitschrift für angewandte Anatomie und Konstitutionslehre. 22. S. 87 — 1918.

Winkler — Eine angeborene Zwerchfellhernie mit bemerkenswerten Mesenterialverhältnissen und anderen Besonderheiten. Frankfurter Zeitschrift für Pathologie. 6. 1911.

Zurhelle — Entwicklung der Hernia diaphragmatica. Inaugural-Dissertation Bonn 1904